

# CHAPITRE I : LE TRAUMATISME

## CONTRIBUTEURS

- Dr Louis-Franck Télémaque, chirurgie générale ;
- Dre Myriam Gousse Larsen, chirurgie thoracique ;
- Dr Sterman Toussaint, chirurgie générale ;
- Dr Pierre Marie Woolley, orthopédie et traumatologie ;
- Dr Jean-Claude Cadet, ophtalmologue ;
- Dr Patrick Jean-Gilles, otorhynolaryngologie ;
- Dr Djhonn St Cyr ; Chirurgie générale ;
- Dr Bernard Pierre, neurologie ;
- Dr Jean Batard Caroli, imagerie médicale.

## INTRODUCTION

Les traumatismes sont considérés à travers le monde comme une pandémie négligée. La situation est encore plus préoccupante dans les pays à ressources limitées, comme Haïti, dans lesquels la victime fait face à l'insécurité, l'anarchie de la circulation routière, l'inadéquation de la transportation ambulancière, la faiblesse du plateau logistique des structures sanitaires d'accueil, les inégalités sociales.

Le poids des années de vie perdues ou d'incapacité physique, tributaire des traumatismes, devient un véritable problème de santé publique. L'OMS estime que d'ici 2030, les décès par accident de la route seront la 5<sup>e</sup> cause de décès dans le monde. Le présent chapitre sera illustré par des planches qui attireront sur l'attention sur les mécanismes de survenue et les différents types de traumatismes auxquels le chirurgien pratiquant en Haïti fait face au quotidien.

### 1.1 LE TRANSPORT :

**1.1.1 : Education – Irréflexion :** Le bilan des accidents de la circulation est donné chaque semaine. Les blessés et les morts s'additionnent. Un programme intensif d'éducation de la population dans les médias devrait informer la population pour ne pas encourir des risques indus d'accidents sur les routes. Les comportements marginaux entraînent régulièrement des conséquences regrettables et évitables.



**1.1.2: Prévention – Insécurité :** Amalgame entre l'emplacement des bagages sur le toit et celle des passagers à l'intérieur du véhicule. Cette situation inappropriée et dangereuse doit être prévenue par des règlements. « *La faiblesse des mesures d'application de la loi à une influence négative sur la modernisation du transport en commun* ». Crédit : Le miroir info, article du 11 novembre 2020.



**1.1.3: Législation – Anarchie :** La surcharge du moyen de transport constitue un délit grave qui menace la sécurité des usagers de la route. Des postes de contrôle devraient interdire, empêcher et sanctionner de telles infractions. Nul n'est censé ignorer la loi !



**1.1.4 : Contrôle sécurité routière - Irresponsabilité :** Surcharge du véhicule de transport de passagers, absence d'équipement de protection (casque, ceinture de sécurité...), transportation inadéquate. Autant de facteurs générateurs de drames faucheurs de vie humaines.



**1.1.5 : Règlementation – libéralisme :** versatilité d'un moyen de transport utilisé à tous usages. L'improvisation accroît les risques d'accidents et de blessures des passagers non couverts par les transporteurs.

**1.1.6 : Conséquences :** Les accidents de la circulation multiplient les blessés et les pertes évitables en vie humaine. Cette situation est un défi quotidien pour les salles d'urgence surchargées. L'impact socio-économique de tels drames sont un poids énorme pour notre société.

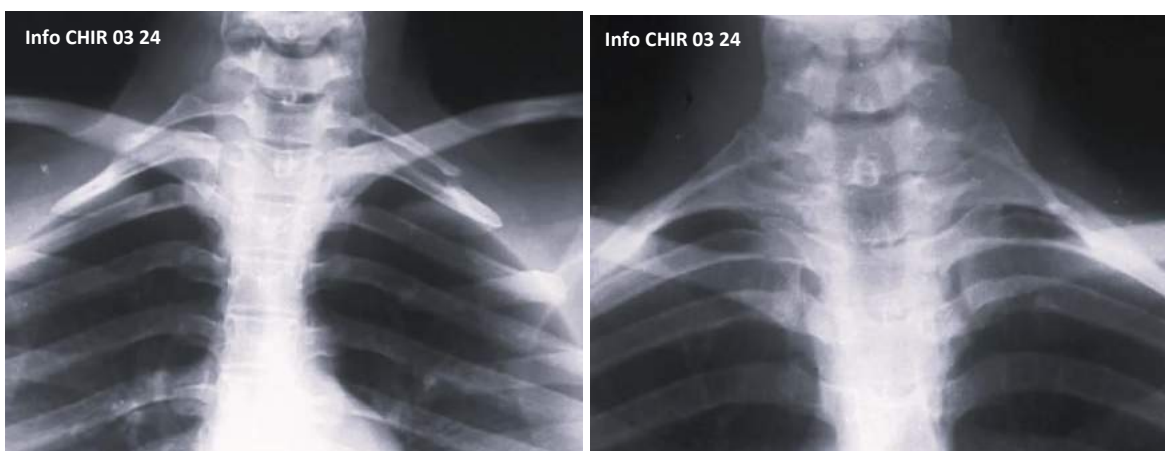


## 1.2 TRAUMATISMES CHEZ L'ADULTE

### 1.2.2 PAROI THORACIQUE

#### 1.2.2.1 CÔTES

##### 1.2.2.1.1 CERVICALES



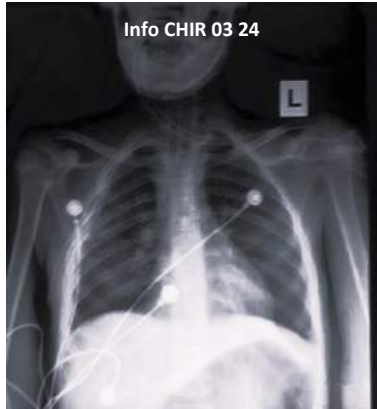**1.2.1.1.1 : Côtes cervicales :** Malformation congénitale osseuse rare, plus fréquente chez les femmes, dans laquelle une côte surnuméraire unilatérale ou bilatérale est attachée à la 6<sup>e</sup> ou 7<sup>e</sup> cervicale. Sa présence cause un ensemble de symptômes dénommé *syndrome de Naffziger* ou *syndrome du scalène antérieur* qui fait partie de syndromes de la *traversée cervico thoraco brachiale* ou *syndrome du défilé (Thoracic outlet syndrome)*. Il se produit une compression du plexus brachial et des vaisseaux sous claviers lors de l'élévation du membre supérieur ou lors de la *manœuvre d'Adson*, provoquant paresthésies sur le territoire du plexus brachial et perte de force motrice de la main.

Le cliché face, profil du rachis cervical objective la présence des côtes surnuméraires. L'IRM et l'écho doppler ajoutent des informations supplémentaires. Dans certains cas, il est indiqué de requérir à une artériographie et une électromyographie.

Le traitement est d'abord une *rééducation posturale associée à une kinésio thérapie respiratoire* mais peut nécessiter la résection de(des) la côte(s).

## 1.2.2.1.2 FRACTURES

### 1.2.2.1.2.1 Isolée



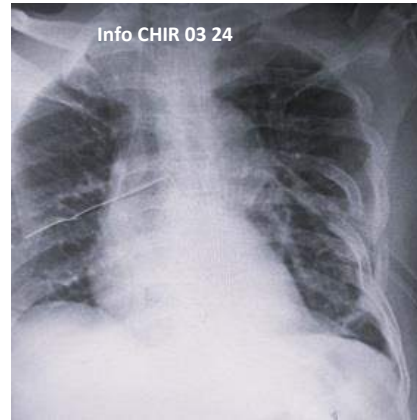
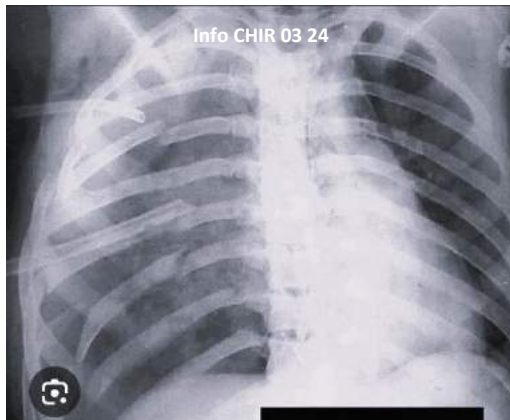
**1.2.2.1.2.1 : Fractures de côtes isolées :** Une fissure ou une cassure survient au niveau d'une côte ou de plusieurs côtes, du même côté ou bilatéralement sans complications. Les fractures de côtes sont secondaires ordinairement à un traumatisme direct, violent que subit la paroi thoracique. Chez les personnes âgées, elles surviennent après un traumatisme qui peut passer inaperçu.

Les victimes souffrent de douleurs intenses locales accentuées à la toux, à l'inspiration profonde et à la percussion du thorax. Une crépitation osseuse peut être perçue au palper.

La radio du thorax de face et de profil permet de localiser le ou les foyers de fractures.

Le traitement associe des antalgiques et/ou des AINS à des mouvements respiratoires amples.

### 1.2.2.1.2.2 Multiple



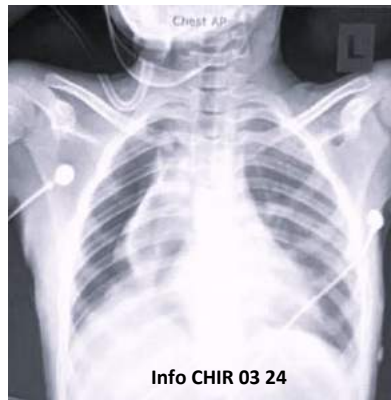**1.2.2.1.2.2 : Fractures de côtes multiples :** Des circonstances traumatiques à haute énergie cinétique provoquent de multiples fractures de côtes. Elles peuvent être fermées ou ouvertes, avec une déformation pariétale évidente ou pas. Si plusieurs côtes proches sont fracturées sur deux lignes suffisamment écartées, il se produit un isolement d'une partie de la paroi thoracique appelé volet costal ou thoracique.

Les victimes ressentent des douleurs extrêmes lors d'une respiration dite « paradoxale » au cours de laquelle le segment thoracique libre s'enfonce à l'inspiration et se soulève à l'expiration. Les mouvements respiratoires sont superficiels et rapides (détresse respiratoire).

La radio thoracique objective les foyers fracturaires ainsi que les complications associées (épanchements pleuraux, contusion pulmonaire).

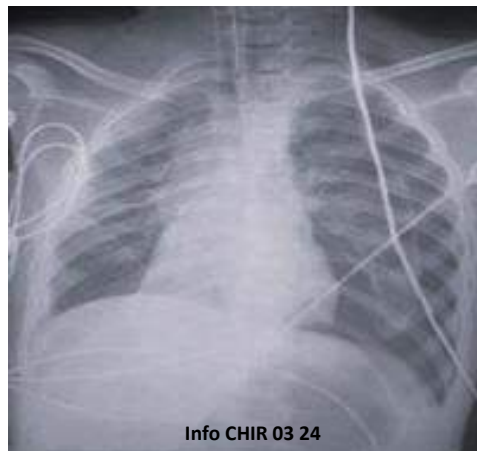Le traitement est complexe associant une stratégie analgésique adaptée, une assistance respiratoire à une stabilisation chirurgicale du volet (ostéosynthèse). Un drainage thoracique peut être nécessaire.

### 1.2.2.1.2.3 Avec complications



**1.2.2.1.2.3 A : Fractures de côtes avec pneumothorax** : Le pneumothorax est la présence d'air libre dans la cavité pleurale à partir d'une brèche pariétale ou pulmonaire. La pression intra-pleurale va augmenter au fur et à mesure pour comprimer le poumon dont le volume ira en diminuant (collapsus pulmonaire). Il peut être simple, ouvert ou sous tension.

On observe un tympanisme à la percussion et une absence de murmure vésiculaire à l'auscultation. L'exploration radiologique objective l'épanchement d'air plus ou moins abondant. Le traitement chirurgical consiste en un drainage pleural par cathéter de thoracostomie.

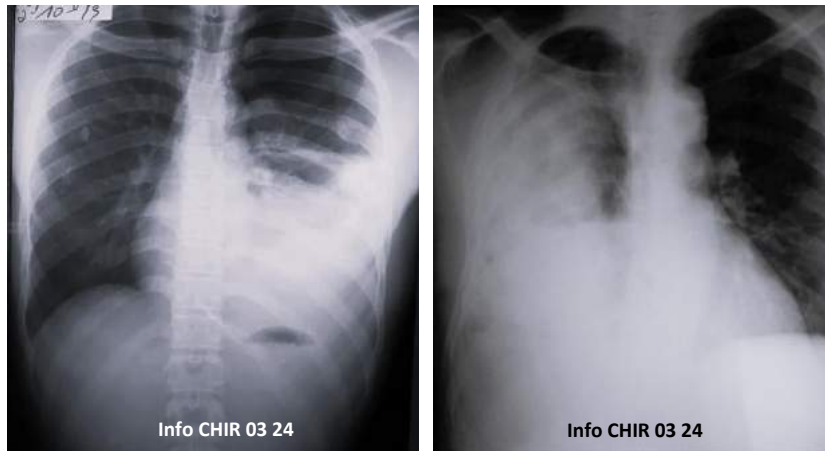


**1.2.2.1.2.3 B : Fractures de côtes avec pneumothorax compressif** : Après chaque respiration, de plus en plus d'air s'accumule dans la cavité pleurale pour constituer un pneumothorax sous tension. Le poumon est comprimé, les structures médiastinales sont poussées contra latéralement et les veines sont collabées, empêchant le retour du sang vers le cœur.

Les malades présentent une distension des veines jugulaires, de la dyspnée, un hyper tympanisme thoracique, de la tachycardie et une hypotension systémique pouvant provoquer un arrêt cardio respiratoire rapide.

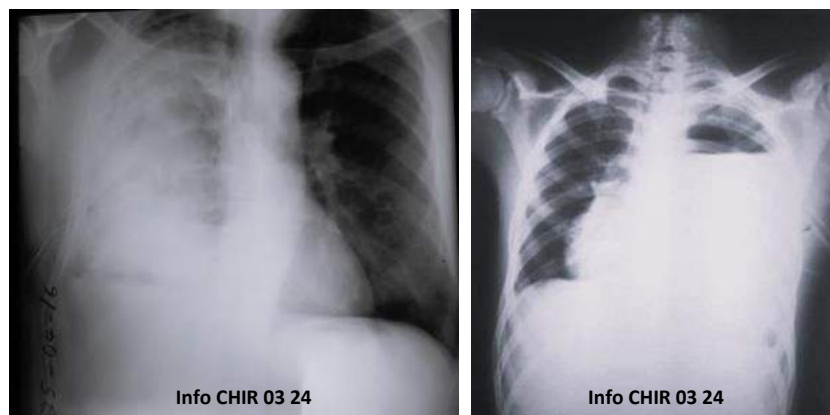
La radiographie du thorax, la FAST échographie, la sonographie confirment la déviation trachéale, le refoulement médiastinal, le tassement pulmonaire remplacé par la présence d'air radio transparent.

La décompression pleurale par thoracostomie à l'aiguille 14 – 16 F au 2<sup>e</sup> espace et par drainage thoracique par cathéter de thoracostomie doit être immédiate.



**1.2.2.1.2.3 C : Fractures de côtes avec hémithorax** : Secondairement au traumatisme thoracique, il se produit une accumulation de sang dans la cavité pleurale provenant d'une lacération du poumon, de vaisseaux intercostaux et/ou de la mammaire interne. L'hémithorax peut être subtil ou massif s'il atteint près de 1 000 ml rapidement.

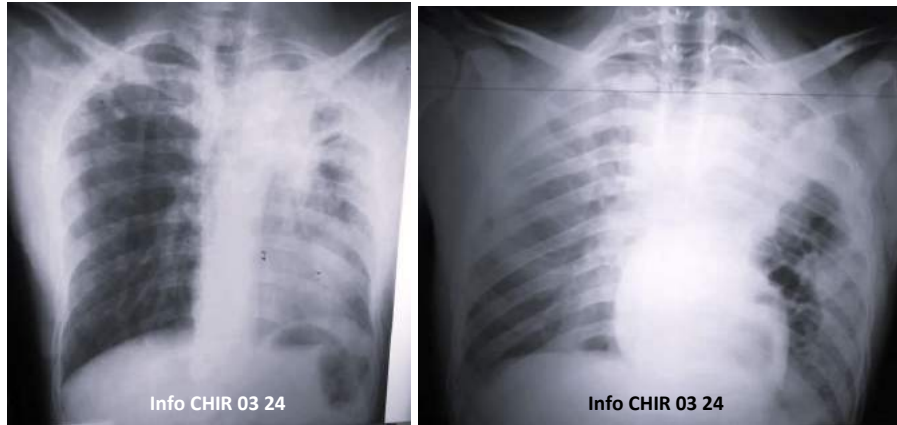
Les patient(e)s sont dyspnéiques et en état de pré choc ou de choc. On observe une matité à la percussion thoracique et à l'auscultation pulmonaire un silence du côté atteint. La radio du thorax et la E-FAST confirment le diagnostic. Le cul de sac costo diaphragmatique est comblé et si la quantité est importante le niveau liquidien dessine la courbe dite de *Damoiseau*. La réanimation hydro électrolytique est suivie d'un drainage pleural par cathéter de thoracostomie.



**1.2.2.1.2.3 D : Fractures de cotes avec hémopneumothorax** : Les côtes fracturées peuvent à la foisembrocher le poumon et saigner dans la cavité pleurale. Il s'en suit un épanchement pleural d'air et de sang, hémopneumothorax, qui peut devenir important. Il est visible à la radiographie par un niveau hydro aérique : zone d'opacité surmontée par une zone d'hyper clarté et séparées par une ligne horizontale.

La clinique associe les signes d'hémorragie interne à ceux d'une détresse respiratoire. Un emphysème sous cutané thoracique et cervical peut aussi se développer.

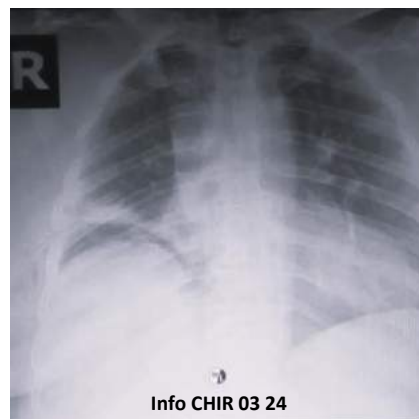Le traitement associe la réanimation hydro électrolytique au drainage pleural par cathéter de thoracostomie.



**1.2.2.1.2.3 E : Fracture de côtes avec contusion pulmonaire :** Un traumatisme thoracique violent, le plus souvent contondant, provoque des lacérations du parenchyme pulmonaire. Il s'en suit une hémorragie dans le tissu pulmonaire qui peut provoquer des micro-atélectasies par obstruction. L'évolution se fait vers une phase inflammatoire avec œdème interstitiel qui va aggraver l'insuffisance respiratoire initiale (hypoxémie).

Les malades présentent de la dyspnée qui peut évoluer vers un syndrome de détresse respiratoire aigu (SRDA), la surinfection pulmonaire et des douleurs thoraciques.

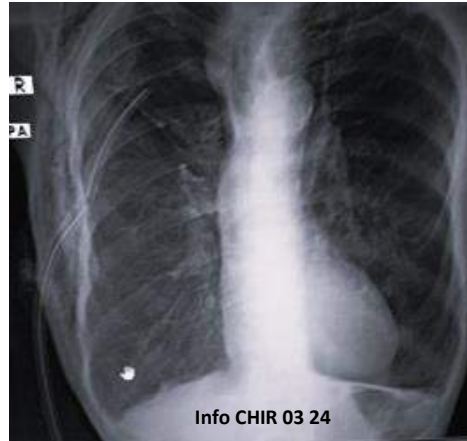
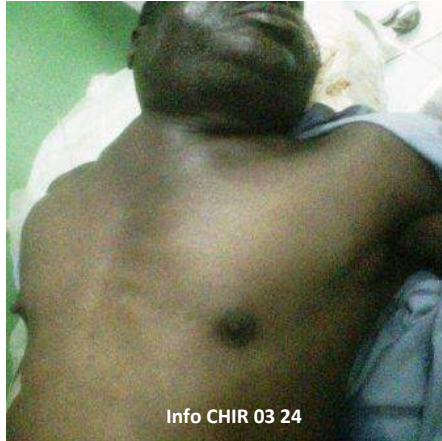La radio du thorax, l'échographie et le scanner permettent d'objectiver l'opacification du tissu pulmonaire atteint. Le traitement repose essentiellement sur une stratégie ventilatoire et hémodynamique adaptée à la situation clinique.



**1.2.2.1.2.3 F : Fractures de côtes avec hémopneumo thorax et *shift* médiastinal.** Dans le contexte d'un traumatisme sévère, un hémopneumothorax massif d'un côté peut provoquer un déplacement du médiastin du côté opposé. Cette trouvaille clinique et radiologique intéresse la trachée (*upper shift*) et le cœur (*lower shift*).

La condition du patient est très critique, en rapport avec l'importance des épanchements. La prise en charge chirurgicale, en plus du drainage pleural systématique, peut nécessiter une thoracoscopie ou une thoracotomie.





**1.2.2.1.2.3 G : Fracture de côtes – Emphysème sous cutané :** Après un traumatisme particulièrement violent, l'apparition de l'air en sous cutané doit faire évoquer une rupture trachéale ou bronchique. L'air sous pression, en provenance des régions profondes, diffuse dans le thorax (pneumothorax), dans le médiastin (pneumo médiastin) pour gagner les hiles pulmonaires et ensuite les tissus sous-cutanés des parois thoraciques et des régions cervicales (cou pro consulaire). On dénote une crépitation gazeuse au niveau des aires gonflées. L'hémoptysie et la dyspnée complètent le tableau clinique.

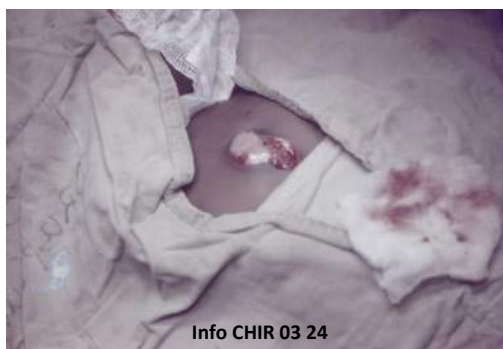La radio et le scanner thoraciques permettent de localiser des stries radio transparentes. La fibroscopie bronchique permet de trouver la faille pariétale.

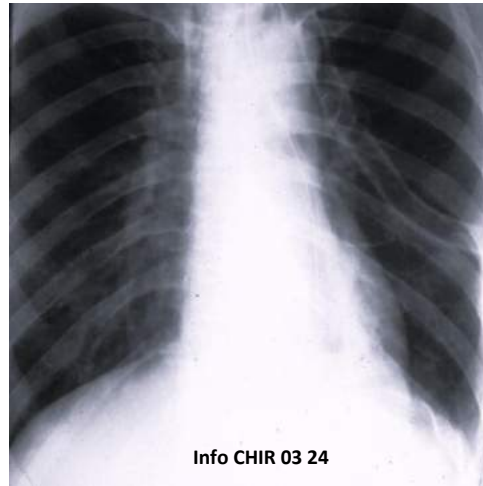
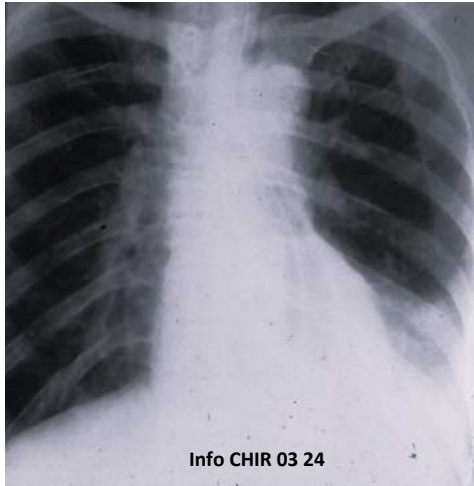En général, l'air en sous cutané se résorbe. Cependant, sa présence indique une lésion sous-jacente qu'il faut découvrir et traiter.

**1.2.2.1.2.3 H : Fracture de côtes – Hernie pulmonaire intercostale post traumatique :**

Une plaie thoracique ouverte, peut laisser passer du parenchyme pulmonaire. Une déchirure pulmonaire peut être aperçue dans le parenchyme hernié avec une émission de sang et de bulles. Un emphysème sous-cutané peut aussi être observé. Une exploration thoracique par imagerie doit permettre de découvrir d'autres lésions éventuelles.

Le traitement est chirurgical et sera d'ordre thoracique ou extra thoracique selon le cas, en fonction du diagnostic lésionnel.



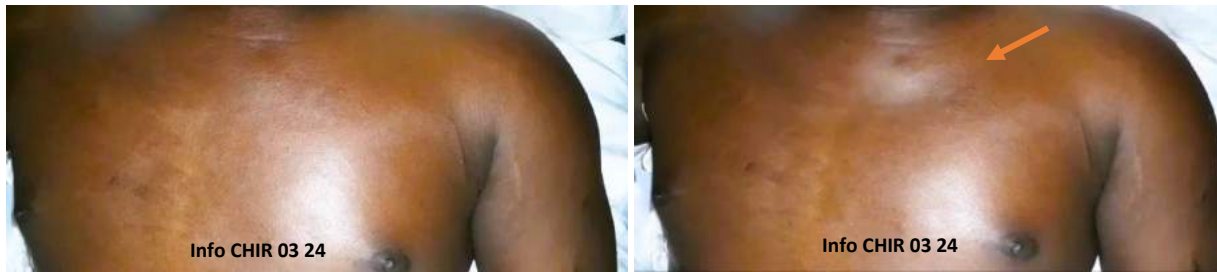

**1.2.2.1.2.3 I : Fracture de côtes – Drainage thoracique :** Il s'agit d'un système stérile, étanche, composé d'un cathéter de thoracostomie, branché sur un raccord qui plonge dans l'eau d'une chambre de collecte. Il est indiqué pour tout épanchement pleural nécessitant son évacuation pour faciliter la ré expansion pulmonaire. Sous anesthésie locale, le cathéter est inséré dans l'espace intercostal choisi, juste au-dessus de la côte, positionné et suturé à la peau. Le mécanisme peut fonctionner par déclivité ou par aspiration. Un cliché du thorax permet de vérifier son bon emplacement et est répété pour suivre son bon fonctionnement. Le cathéter est retiré quand la pathologie est traitée.

#### Références

1. Issam Elouakili et Younes Ouchrif : Syndrome de Naffziger – <https://www.ncbi.nlm.nih.gov/pmc/articles/PMC4258214/>
2. Houvet Patrick - Syndrome du défilé ou traversée cervico thoraco brachiale \_ <https://chirurgie-des-nerfs.com/pathologies/cervicales/syndrome-defile-thoraco-brachial/>
3. Volet costal ou volet thoracique - <https://thoracotomie.com/2012/08/04/volet-costal-ou-volet-thoracique/>
4. Thomas G. Weiser – Fracture de cotes <https://www.msmanuals.com/fr/professional/blessures-empoisonnement/traumatisme-thoracique/fracture-de-c%C3%B4tes>
5. Jeremy Bourenne, Bertrand Prunet, Pierre Michelet - fractures de côtes Management of rib fractures. <https://doi.org/10.1016/j.jeurea.2017.02.005>
6. Najib M Rahman – pneumothorax - <https://www.msmanuals.com/fr/professional/troubles-pulmonaires/troubles-m%C3%A9diastinaux-et-pleuraux/pneumothorax>
7. B. Prunet, P. Michelet - Actualités sur la contusion pulmonaire - Le Congrès Médecins. Urgences vitals. [https://sfar.org/wp-content/uploads/2014/04/04\\_Michelet.pdf](https://sfar.org/wp-content/uploads/2014/04/04_Michelet.pdf)
8. Nicole Leigh Aaronson, Zawn Villines- Tracheal deviation : what to know ? Medical News today July 27, 2023
9. B. Marcheix, L. Brouchet, C. Renaud, J. Berjaud, M. Dahan - Technique de l'ostéosynthèse costale. Surgical treatment of chest osteosynthesis - <https://doi.org/10.1016/j.emcchi.2005.10.002>

## 1.2.2.2 STERNUM



**1.2.2.2.1 Fracture costo sternale :** La cassure du sternum, du cartilage costo-sternal et de/des côte(s) avoisinante(s) est secondaire à un choc violent, contondant, tel qu'il peut provoquer des lésions sous-jacentes au niveau des gros vaisseaux rétro sternaux, au niveau du poumon avec hémopneumothorax. Ceci est particulièrement préoccupant au niveau des deux premières côtes vu leur rapport immédiat avec les vaisseaux sous claviers et axillaires.

Dans le contexte global d'un polytraumatisme, l'histoire, la douleur et l'asymétrie (déformation) locales, rarement un hématome, un emphysème sous-cutané aident au diagnostic clinique. Un craquement, une dépression costale peuvent être provoqués à la pression. Il faut rechercher un volet thoracique mobile qui peut provoquer une respiration dite paradoxale responsable d'une hypoventilation qui provoquera une insuffisance respiratoire aiguë.

Une radiographie de face et de profil, une échographie et un scanner thoraciques confirment le diagnostic clinique et aident à objectiver les lésions de contusions sous-jacentes éventuelles.

La douleur doit être éliminée par des analgésiques, des anti-inflammatoires et/ou par des blocs nerveux intercostaux et une épidurale thoracique pour faciliter l'amplitude respiratoire. En hospitalisation, il s'agira principalement d'administrer au patient un support ventilatoire comprenant un supplément d'oxygène et une assistance ventilatoire à pression positive par kinésithérapie ou par une ventilation mécanique (respirateur). La décision d'utiliser une contention doit être évaluée au cas par cas. S'il le faut, une ostéosynthèse du volet costal (sternum, cartilages et côtes) devra être réalisée. Un drainage thoracique peut être nécessaire en cas d'épanchement.

La stabilisation du volet costal élimine la respiration paradoxale. La consolidation qui s'installe peut s'accompagner de persistance de douleurs résiduelles et de pseudarthrose.

### Références :

- 1- [https://wikimedi.ca/wiki/Volet\\_thoracique](https://wikimedi.ca/wiki/Volet_thoracique)
- 2- Thomas G. Weiser MD, MPH, Stanford University School of Medicine - Revue/Révision complète avril 2022. <https://www.msdmanuals.com/fr/accueil/l%C3%A9sions-et-intoxications/l%C3%A9sions-thoraciques/pneumothorax-ouvert>
- 3- CHUV Service de chirurgie thoracique- <https://www.chuv.ch/fr/chirurgie-thoracique/cht-home/patients-et-famille/affections-du-thorax/traumatismes-thoraciques/fracture-dune-cote>
- 4- Deuxième Avis <https://www.deuxiemeavis.fr/pathologie/fracture-des-cotes>
- 5- Pneumothorax and hemothorax - <https://medictests.com/units/pneumothorax-and-hemothorax>